県立広島病院広報誌
もみじ
第120号
2019.2.1
発行
県立広島病院 〒734-8530 広島市南区宇品神田1丁目5番54号
※県立広島病院の様々な情報をホームページへ掲載しています。
県立広島病院 で 検索 (URL：http://www.hph.pref.hiroshima.jp/)
理念：県民の皆様に愛され信頼される病院をめざします

連携医院のご紹介

今回は先代院長の森藤清輝先生とともに、住民の安心と健康のため、地域医療の堅持に努められている江田島市切串の「森藤医院」の森藤清彦院長です。

森藤院長とスタッフ

医療法人社団めぐみ会
森藤医院
〒737-2111
広島県江田島市江田島町切串
2-17-10
電　話／0823-44-1156
院　長／森藤 清彦
診療科目／内科・外科・小児科

広い待合室には畳もあります

○いつ開業されましたか。

切串地区の中心的な医療機関だった山崎病院が閉院し、無医地区となったため、先代院長の父が昭和59年に同病院の跡地に開業したのが始まりです。

その後、医院の機能向上を図るため、昭和61年に当初の開業地の近接地となる現在地に移転しました。

○開業されてから今までのことを教えてください。

開業時は私は小学生でしたが、いつかここに戻って医療をするのかなという思いを持ちながら、医学部に進み、広島大学病院や県立広島病院、JA尾道総合病院で16年間勤務医として過ごしてきました。

しかしながら、開業以来、かかりつけ医として、入院から外来、往診まで幅広く取り組んできた父も、近年は無理ができなくなり、父とともに地域に貢献できるタイミングは、今だろうと2年前に帰郷しました。

○毎日の診療で大切にされている事は何ですか？

患者さんの抱えている様々な症状に適切に対応することを念頭に置き、診療にあたっていますが、ひとり暮らし高齢者や老々介護の増加など地域の少子高齢化・人口減少が加速していることを日々実感しています。

しかしながら、広島・呉といった大都市に航路で直結されている切串地区の潜在的なポテンシャルは高いとも感じており、「地域活性化に向け、行政レベルでもう少し地域を PR できないか」ともどかしく思うこともあります。

○県病院へひとこと。

十数年前に県病院の胸部外科に勤務した時にお世話になった三井先生、平井先生をはじめとして、各診療科の同窓の方々にもよくしていただき、大変有り難い存在です。患者さんにとっても宇品港と結んでいる直通フェリーにより県病院への通院は容易で、これからも連携をお願いいたします。

森藤医院外観

【取材後記】
先代院長の時代から、かかりつけ医として高齢化の進む島嶼部の地域医療を支えてきた森藤医院様を、当院としても、しっかりとサポートしていかなければいけないと感じました。

県立広島病院からのお知らせ

2月のがんサロン

開催日　平成31年 **2**月 **20**日(水)
時　間　14:00～15:30
場　所　新東棟2階 総合研修室
テーマ　『聞きたいことを聞くコツ
　　伝えたいことを伝えるコツ』
講　師　臨床心理士／杉 有可
　　臨床心理士／安食 美葵
対　象　悪性腫瘍(がん)の患者さん及びそのご家族
　　当院での受診歴は問いません
問合せ先　がん相談支援センター
　　☎082-256-3561
　　(担当/橋本)

2019 ゴールデンウィーク GW中の外来診療

4月		5月					
29 (月)	30 (火)	1 (水)	2 (木)	3 (金)	4 (土)	5 (日)	6 (月)
休診	開院	休診	開院	休　診			

4月 30 火曜日
5月 2 木曜日

左記の2日間は

通常通り**開院**いたします。

消化器内科

教えて ドクター Dr 24

患者さん向け

専門診療医による得意治療を紹介いたします。

胆のうがん 胆管がん 診断と治療

消化器内科部長
佐々木 民人

■胆のう・胆管の場所と働き

人間が生きていくためには、栄養摂取が必要です。そのため、私たちはご飯やお肉・お魚・お野菜を食事として摂取しています。ただ、摂取した食事を体の中に栄養分として吸収するためには、食物を小さく砕いて体内に取り込みやすくする必要があります。この作業を“消化”といって、膵臓をはじめとするいろいろな臓器が消化液を分泌しています。肝臓も消化を助ける“胆汁”を作って十二指腸に分泌しています。この胆汁が通る管が“胆管”で、食事がない時に貯めておくタンクが“胆のう”です。右の肋骨の下あたり（右季肋部）に胆のう・胆管は位置しています。胆のうに発生する悪性腫瘍が“胆のうがん”で胆管に発生するのが“胆管がん”です。

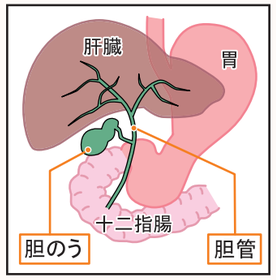

■胆のう・胆管がんの症状

胆管はもともと 4mm ～ 6mm 程度の細い管であるため、がんが発生すると早期に胆汁の流れが悪くなり、黄疸という症状が出ます。黄疸がでると、からだの色が黄色に変化しますが、初期の段階で気づきやすいのは白眼の部分や手のひらの部分です。進んでくると全身の皮膚の色が黄色に変化していきます。黄疸以外の症状としては、十二指腸に胆汁が分泌されないため、便の色が白色に変化します（灰白色便）。また尿の色も濃くなってきます。胆管がんが進行すると、右の季肋部の痛みや食欲不振ができてきます。

黄疸が出たら要注意！

一方、胆のうがんは初期の段階では何の症状もありません。おなかの痛みや黄疸・発熱を認める場合には、がんは高度に進行した段階となっています。胆のうがんの診断では、血液検査はあまり役に立ちません。超音波検査を行ってみて、胆のうの壁が厚くなっている部分が無いか、イボ状に盛り上がったポリープが無いかを調べます。胆のうの異常を始めて指摘された場合や、これまで指摘されているポリープが大きくなっている場合には、精密検査を受ける必要があります。

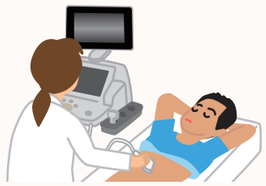
胆のうがんは超音波検査で調べます

みなさまへ

当院では、個々の患者さんの状態に応じた検査・治療を行うため、消化器内科、消化器外科、放射線診断科、放射線治療科、臨床腫瘍科、緩和ケア科など多くの診療科で協力をして最善の治療を提供できるように努めていますので、心配事があれば遠慮なく関係者にご相談してください。

次頁は医療従事者向け

医療従事者向け

教えて Dr.

■診断契機

胆のうがんの発生には、Adenoma-Carcinoma Sequence によるポリープ病変（腺腫）からの経路と、de novo からの経路がありますが、頻度としては de novo からが多くを占めます。胆のうがんを疑う契機として、ポリープ病変では、 以前から指摘されているポリープが増大する場合や 10mm を超える場合が挙げられます。一方、de novo 病変は平坦な隆起（IIa ～ IIb）を形成するため、超音波検査（US）で限局性の壁肥厚を認める場合や、造影 CT で限局性の造影効果の増強を認める場合には、胆のうがんを念頭に入れた精密検査を行う必要があります。

胆管がんは初発症状として黄疸を呈することが多く、画像検査で胆管の造影効果を伴う腫瘤性病変と上流胆管の拡張の有無を評価したうえで、 精密検査をすすめていきます。無症状の胆管がんの診断は容易ではありませんが、ビリルビン上昇に先立ち ALP は上昇することが多く、一過性の肝酵素異常や ALP の上昇を認める場合には、胆管がんの存在を疑い US や造影 CT・MRI での評価を行います。

■診断と治療

胆のうがんの精密検査では超音波内視鏡検査（EUS）が必須となります。EUS は胆嚢の近距離から高周波の超音波をあてることにより、コレステロールポリープや胆のう腺筋症・慢性胆のう炎などの非腫瘍性病変と胆のうがんとの鑑別が可能となります。EUS は外来で施行可能であり、 患者侵襲も胃カメラ（上部消化管内視鏡検査）と同等となっています。EUS で異常があった場合には、内視鏡的胆管造影検査（ERCP）や、胆汁細胞診で診断を確定します。

胆管がんの診断では、病変の部位や範囲によって手術の術式が大きく異なるため、存在診断とともに病変の範囲診断が重要となります。多くの症例では、黄疸を伴っており、ERCP が必要となりますが、安易なドレナージによって病変の範囲診断が困難となる事があり注意が必要です。胆管内に超音波プローブを挿入（IDUS）したり内視鏡を挿入（POCS）して診断を確定するとともに、病変の広がりを詳細に観察します。

胆のうがん・胆管がんともに、根治療法は手術であり、手術ができるかどうかを判断します。 早期の段階のがんでは、単純胆のう摘出術や肝外胆管切除術が施行される場合もありますが、多くの場合、胆のう・胆管とともに肝切除や膵切除が必要となります。がんの進行度に加えて、体力などの患者要因も考慮して手術適応は判断されます。手術適応外の場合、 抗がん剤治療や放射線治療を行います。手術以外の治療が必要となった場合には、胆管ステントを挿入した上で、がんに随伴する症状の治療も合わせて行っていきます。

胆のう

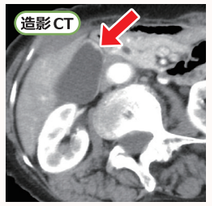

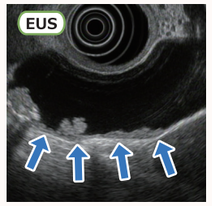

左 造影 CT では、胆のう体部に造影効果を伴う限局性の壁肥厚（赤矢印）を認める。

右 EUS では、低乳頭状の不整な腫瘍性病変（青矢印）を認め、漿膜下層への浸潤が示唆される。

胆管

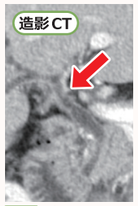

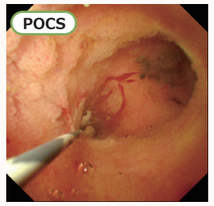

左 造影 CT では、肝門部胆管（赤矢印）に造影効果のある壁肥厚を認める。

中 胆管造影では肝門部から右肝内胆管の描出不良あり（青矢印）。中部から下部胆管には異常所見なし。

右 他の検査では異常を指摘されない中部胆管にも、POCS では乳頭状腫瘍をみとめる。

うえポーの 脳心臓血管カンファレンス

カンファレンスの内容をお伝えします！

脳心臓血管センター長／上田 浩徳

慢性硬膜下血腫に対する外科的治療 - 酸素置換術 -

【脳神経外科・脳血管内治療科／前田 雄洋】

慢性硬膜下血腫とは頭部外傷後、3 週間から数ヶ月の間に頭蓋骨と脳の間に出血による血のかたまり (血腫) ができ、この血腫が増大することで脳が圧排され、神経症状が出現してきます。高齢者、特に男性のアルコール常飲者に多く発症します。①認知障害 (treatable dementia; 治る認知症として有名)②頭痛③尿失禁④歩行障害⑤片麻痺等の症状が出現します。治療には従来から行われています穿頭血腫洗浄術がありますが、近年 Hand drill を用いて、血腫を除去し、その空間に酸素を入れて急激な圧低下による脳の拡散を防ぐ酸素置換術を当院では行っています。メリットは ①低侵襲 ②入院期間の短縮です。当院では 60%が 3 日以内に退院することが出来ています。

急性下肢虚血

【心臓血管外科／倉岡 正嗣】

急性下肢虚血の原因は 70～ 80% が塞栓症でその代表的な塞栓源は心房細動によって生じる左房内血栓です。すなわち、心臓に発生した血栓が下肢へと流れて行き下肢動脈の閉塞をきたすものです。その他 20～ 30%が血栓症で下肢閉塞性動脈硬化症に認められる高度な動脈狭窄の部位に血栓が生じ、閉塞をきたします。症状は①疼痛 (pain)②知覚鈍麻 (paresthesia)③蒼白 (pallor)④脈拍消失 (pulseless-ness)⑤運動麻痺 (paralysis) の“5P”が特徴です。診断は発症後、速やかに造影 CT アンギオで行います。治療は経カテーテル血栓溶解療法や塞栓血栓除去術 (血栓除去用フォガティーカテーテルを用いる方法) があり、下肢切断の回避を目標に、発症 6 時間以内の再開通を目指します。症状発症後、速やかに診断・治療する必要がある疾患で、注意が必要です。

外科医の独り言…no.88

― 反省 ―

新年あけましておめでとうございます。この原稿を正月休みに書いています。1 月号の独り言はお休みさせていただきましたが、連載 8 年目の新年を迎え、今年も頑張って書くことを誓います。

医療従事者と患者さんとのコミュニケーションについては、以前も何度かこのコラムに書かせていただきました。年上の患者さんに対して、悪気はないが、ため口で話す医療従事者、もちろん私も気づかないうちにため口になっていることがあり、患者さんに不快な思いをさせたことがあると思います。ため口で話すということは、患者さんよりは医療従事者の方が立場は上であると、気づかないうちに勘違いしているのでしょう。特に、付き合いが長くなった患者さんに対しては、概してため口になりやすいようです。親しき仲にも礼儀ありで、私もため口にならないように気を付けています。

私は、外科と緩和ケア病棟に入院している患者さんの回診を、病棟の師長さんと一緒に週 1 回行っています。まず「いかがですか？」とか「今日の気分はいかがですか？」と声を掛け、顔の表情を見ます。外科病棟の患者さんでは、術後の発熱や痛みの有無をチェックし、手術したところ（特にお腹）に入っている管（ドレーン）から出てくる液体の性状や量をチェックして、術後の経過が良いのか、異常なのかを判断します。問題なければ「順調ですよ」と声を掛け、異常であればカルテをチェックして主治医がどこまで把握しているか、治療方針に問題ないかをチェックして患者さんに説明します。緩和ケア病棟の回診では、今一番しんどい事（苦痛）は何かを聞きます。患者さんから質問があれば答えますが、なぜか患者さんから質問されることはほとんどありません。質問するのもしんどいのかもしれません。あるいは質問しにくい雰囲気を醸し出しているのでしょうか、反省です。

医療分野だけでなくどの分野でも「傾聴」は大事です。傾聴とは、相手の話を注意や関心を持って共感的に聴くことです。そうすることで、聞き手は表面的な内容だけではなく、内に込められた相手の思いをくみ取り、相手を深く理解することができるようです。一方、話し手の側も注意深く話を聴いてもらうことで、自分を受け止めてもらえたと感じるようです。文章にすると簡単そうですが、現実に「傾聴」しているかと言えば、情けない話ですがほとんどできていません。どちらかと言えば、相手が話をしている途中で口をはさむことの方が多いかもしれません。また反省です。

相手が話している時にうなずくことは、会話のストレスを減らし、親しみを感じやすくなるので、40%以上好感度が上がるという研究報告があります。またある調査によると日本人はアメリカ人に比べて 2 倍以上うなずくそうです。うなずくことは相手の話に対して同意をする、あるいは理解できたことを表す仕草です。日本人は、話の途中でも頻繁にうなずき、相手がうなずくと自分もうなずいたりするそうです。「うん、うん」といった、短くて細かいうなずきが頻繁に続いたときは、話を早く切り上げたい、本題に早く入って欲しいときなどによく見られるそうです。私自身、回診の時に患者さんの話をうなずきながら聞いている風景をあまり思い出せません。うなずいたとしても「うん、うん」かもしれません。うなずくタイミング、頻度などによっては相手に不快な思いをさせるかもしれません。本当に傾聴していれば無意識のうちにうなずくはずです。またまた反省です。

今年は、患者さんの話を傾聴し、自然にうなずくことができるよう、家庭でも傾聴を心がけようと新年の誓いを立てたところです。

副院長（消化器センター長）板本 敏行

ご意見箱

MRI 検査時は耳栓を希望

頭部の MRI 検査において、ヘッドホンでは音が漏れてしまうため、耳栓利用の時よりもうるさく感じます。ヘッドホンはラジオ音などを聞けて良いのですが、私は耳栓の方がありがたいです。

耳栓 ヘッドホン どちらも選択可能

MRI 検査では、装置の性質上、大きな音が発生いたします。このため検査に際しては、検査部位により耳栓を利用できない場合を除き、ヘッドホンと耳栓のどちらも利用することができます。遮音性が高く、音楽なども聞くことができるヘッドホンを希望される患者さんが多いのですが、耳栓利用のご希望がございましたら遠慮なく放射線技師にご要望ください。